PRISE EN CHARGE D'UN ÉTAT DE MAL ÉPILEPTIQUE

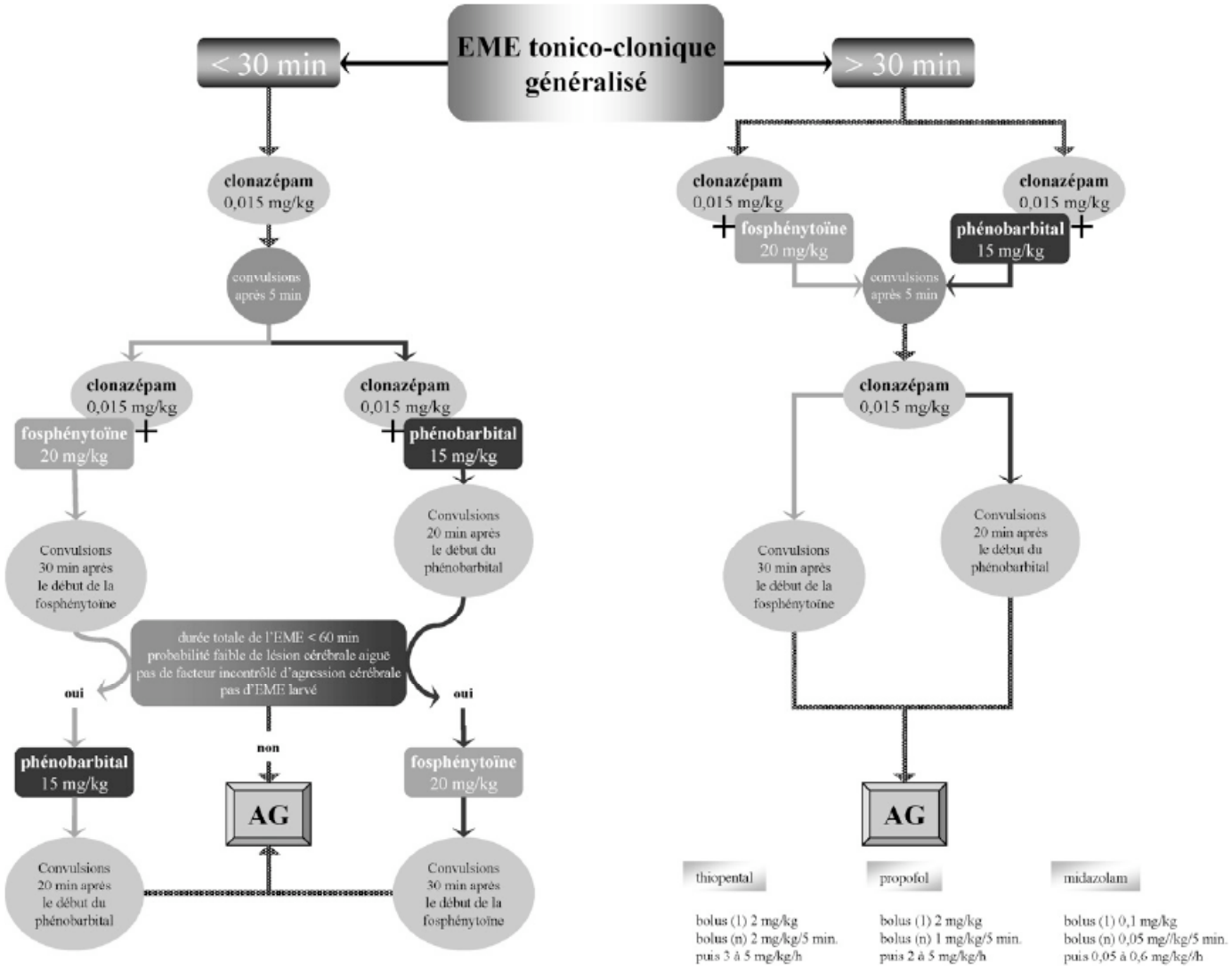

Fig. 1 Diagramme d'utilisation des médicaments antiépileptiques lors d'un EME tonico-clonique généralisé. EME : état de mal épileptique, AG : anesthésie générale. bolus (1) : bolus initial, bolus (n) : bolus itératifs successifs jusqu'à cessation clinique des convulsions, selon tolérance hémodynamique.

Clonazépam = Rivotril® 1mg/1ml sol inj à diluer avec 1ml de solvant
Posphénytoïne = Prodilantin® 75 mg/ml sol inj débit : 150 mg/min maximum
Phénobarbital = Gardénal ® 200mg/4ml sol inj débit : 100 mg/min maximum

Le Valproate de sodium = Depakine® 400mg/4ml sol inj est indiqué en première intention (associé aux benzodiazépines) à la dose de 25 mg/kg en dose de charge puis de 1 à 4 mg/kg/h selon taux sanguins en cas de contre indications au Prodilantin et au Gardénal et en cas d'EME secondaire à un sevrage en Depakine

QUI CONTACTER ?

EEG: il est réalisable dans la demi-heure hors week-end de 8 h à 18 h en appelant le secrétariat au 2393 ou en faxant une demande au 2219. Il est à réaliser 1 fois par jour pour dépister une récidive ou persistance d'EME infra-clinique et pour guider la sédation.

DECT du Neurologue de liaison : 2030

Définitions
EME = crises continues ou successions de crises sans amélioration de la conscience pendant 30 minutes
EME tonicoclonique généralisé : la période est réduite à 5 minutes
Prise en charge non spécifique :
Maintien de la liberté des V.A.S., SpO2 ≥ 95%, perfusion sérum Physio.
L'intubation et la ventilation mécanique ne sont pas systématiques d'emblée. Indication si recours à des agents anesthésiques, si détresse respiratoire ou altération profonde et prolongée de la vigilance malgré l'arrêt des convulsions. Objectif : normoxie, normocapnie(hypocapnie C.I même si œdème cérébral).
P.A.S moyenne entre 70 et 90 mmHg
Détection et traitement d'une hyperthermie.
Monitorage et contrôle de la glycémie, de la natrémie et de la calcémie
Vit B1 100 mg IVL chez l'éthylique
Place de l'EEG
Le traitement d'un EME dont le diagnostic est évident doit débuter sans attendre l'EEG.
Un EEG en urgence est indiqué :
Dans les EME convulsifs généralisés
En cas de suspicion d'EME non convulsif à expression confusionnelle.
En cas de doute sur un pseudo état de mal.
Dans tous les cas, un EEG sera réalisé afin de s'assurer de l'absence d'évolution vers un état de mal non convulsif.
Classification « opérationnelle »
- EME avec pronostic vital à court terme
  - EME convulsif généralisé tonicoclonique
  - EME larvé (état évolutif avec atténuation voire disparition des crises motrices chez un patient comateux contrastant avec la persistance d'un EME électrique)
- EME avec pronostic vital et/ou fonctionnel à moyen terme
  - EME confusionnel partiel complexe
  - EME convulsif focal
- EME n'engageant pas le pronostic vital à court terme
  - EME convulsif généralisé myoclonique
  - EME absence
  - EME sans rupture de contact (hallucinations, aphasie …)
  - Epilepsie partielle continue

Diagnostic différentiel
- Pseudo état de mal (origine psychogène)
- Mouvements anormaux
- Encéphalopathie postanoxique (Il existe des états de mal épileptiques post anoxiques (donc avec anomalies épileptiques à l'EEG) qu'il faut différentier des myoclonies post anoxiques d'origine sous corticales. Ces 2 entités constituent l'encéphalopathie postanoxique).

Enquête étiologique
1° Troubles métaboliques de base
2° Chez un patient épileptique connu
- sous dosage
- intoxication ou sevrage alcoolique, substances proconvulsivantes, infections intercurrentes

3° EME inaugural
- souffances cérébrales aiguës
- Tumeurs, lésions cicatricielles, affections dégénératives

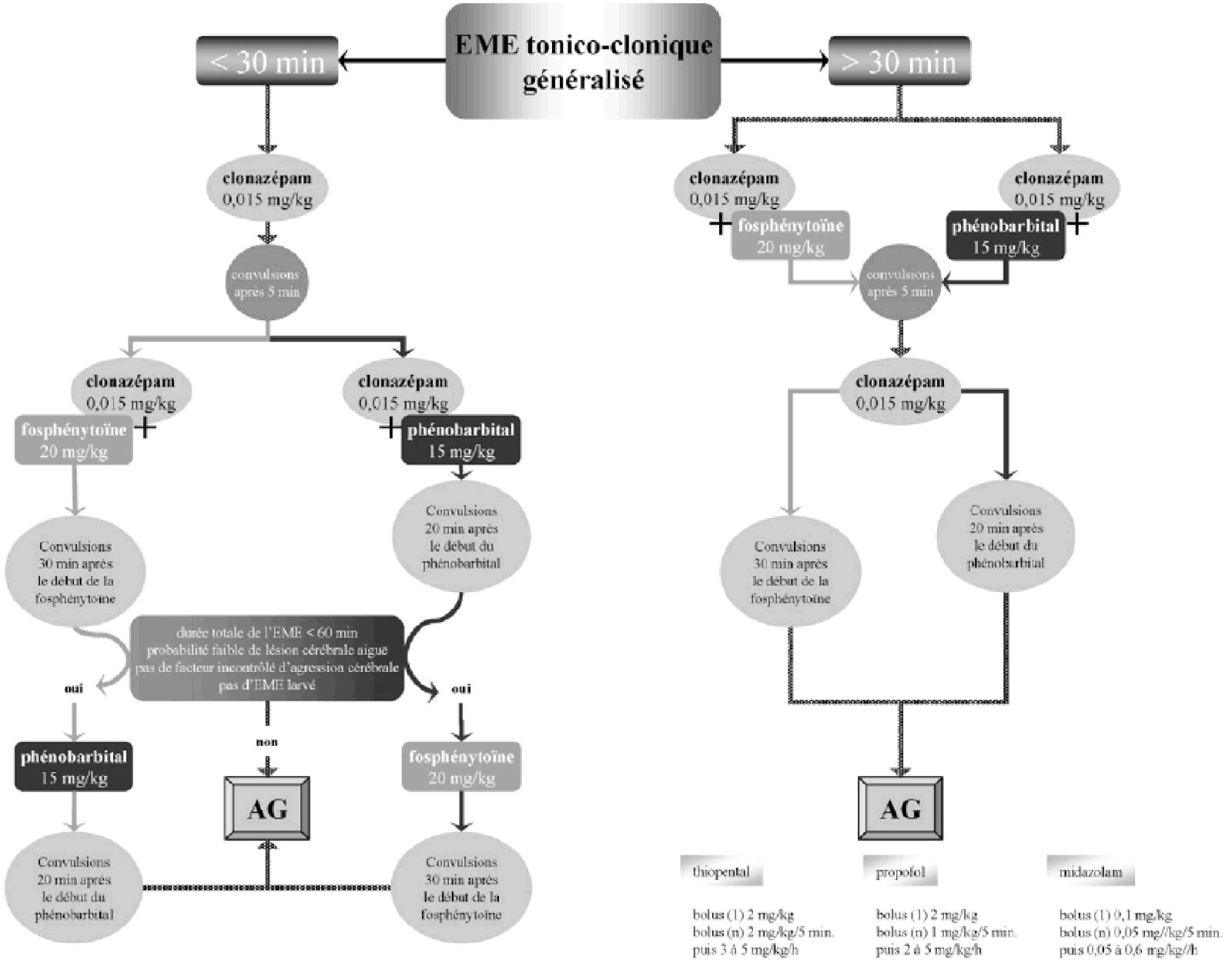

Fig. 1 Diagramme d'utilisation des médicaments antiépileptiques lors d'un EME tonico-clonique généralisé. EME : état de mal épileptique, AG : anesthésie générale. bolus (1) : bolus initial, bolus (n) : bolus itératifs successifs jusqu'à cessation clinique des convulsions, selon tolérance hémodynamique.

Rédaction Mars 2010 : JY Marandon
Relecture Dr Wang, Dr Tremey